National Comprehensive Cancer Network®

2026

NCCN Guidelines for Patients®

Recomendaciones sobre el tratamiento del cáncer de parte de los principales expertos de National Comprehensive Cancer Network® (NCCN®)

Detección y diagnóstico del cáncer de mama



Gracias al apoyo de National Comprehensive Cancer Network® Foundation

Disponible en Internet en NCCN.org/patientguidelines



NCCN Guidelines for Patients®

La guía esencial para las personas que se enfrentan al cáncer.

Basada en las recomendaciones para la atención de destacados expertos en oncología.

Explica la atención oncológica de alta calidad que se brinda en centros oncológicos de vanguardia.

Revisada y corregida todos los años.

¿Sabía que los principales centros oncológicos de los Estados Unidos colaboran para mejorar la atención oncológica? Esta alianza de los principales centros oncológicos se denomina National Comprehensive Cancer Network® (NCCN®).

Como la atención oncológica está en constante evolución, NCCN elabora y actualiza con frecuencia recomendaciones basadas en pruebas que utilizan los profesionales de atención médica de todo el mundo. Estas recomendaciones se conocen como NCCN Clinical Practice Guidelines in Oncology (NCCN Guidelines®).

En NCCN Guidelines for Patients, se explican de manera sencilla estas recomendaciones de los expertos, para que pueda hablar con su equipo de atención médica sobre la mejor atención para usted.

Esta guía NCCN Guidelines for Patients se basa en NCCN Guidelines® sobre la detección y el diagnóstico del cáncer de mama, versión 1.2026, 5 de marzo de 2026.

Ver NCCN Guidelines for Patients gratis en Internet: NCCN.org/patientguidelines

Buscar un centro oncológico de NCCN cerca de usted: NCCN.org/cancercenters

Conocer cómo se preparan las NCCN Guidelines for Patients: NCCN.org/patient-guidelines-process

Comuníquese con nosotros

@NCCNorg @NCCNVideo NCCN @NCCNorg

Quiénes nos apoyan

National Comprehensive Cancer Network® Foundation

Transformamos la atención oncológica compleja en un acompañamiento confiable y financiamos a la próxima generación de investigadores que darán forma a la atención del mañana.

NCCN adapta, actualiza y aloja de forma independiente NCCN Guidelines for Patients. Nuestras empresas colaboradoras no participan en la elaboración de NCCN Guidelines for Patients y no son responsables del contenido ni de las recomendaciones que allí se incluyen.



El camino hacia el futuro comienza aquí.

National Comprehensive Cancer Network® Foundation

Donar ahora

Contenido

4 Capítulo 1
Acerca de la detección y el diagnóstico del cáncer de mama

8 Capítulo 2
Pruebas de detección y de diagnóstico

19 Capítulo 3
Cuándo comenzar la detección del cáncer de mama

28 Capítulo 4
Detección durante el embarazo y la lactancia

32 Capítulo 5
Qué hacer cuando tiene síntomas

41 Capítulo 6
Otros recursos

45 Palabras que debe conocer

47 Colaboradores de NCCN

48 Centros oncológicos de NCCN

50 Índice

©2026 National Comprehensive Cancer Network, Inc. **Todos los derechos reservados.**

NCCN Guidelines for Patients, así como las ilustraciones aquí contenidas, no pueden ser reproducidas de ninguna forma ni con ningún propósito sin el consentimiento expreso por escrito de NCCN. Ninguna persona, incluidos los médicos y los pacientes, está autorizada a utilizar NCCN Guidelines for Patients con ningún fin comercial, ni puede afirmar, presuponer o implicar que NCCN Guidelines for Patients que se haya modificado de cualquier manera proviene o surge de NCCN Guidelines for Patients ni que se basa en esta o se relaciona con esta. NCCN Guidelines es un proyecto en curso y puede redefinirse siempre que se descubra información nueva importante. NCCN no ofrece garantía alguna en cuanto a su contenido, uso o aplicación, y se deslinda de cualquier responsabilidad por su aplicación o uso cualquiera sea el modo.

NCCN Foundation tiene como objetivo apoyar a los millones de pacientes y familias afectados por un diagnóstico de cáncer mediante la financiación y distribución de NCCN Guidelines for Patients. NCCN Foundation también se compromete a impulsar el avance del tratamiento del cáncer mediante la financiación de médicos prometedores del país que están a la vanguardia de la innovación en la investigación oncológica. Para obtener más detalles y acceder a la biblioteca completa de recursos para pacientes y cuidadores, visite NCCN.org/patients.

National Comprehensive Cancer Network (NCCN) y NCCN Foundation
3025 Chemical Road, Suite 100, Plymouth Meeting, PA 19462, EE. UU.

1

Acerca de la detección y el diagnóstico del cáncer de mama

5 ¿Por qué es importante la detección del cáncer de mama?

5 ¿Cuáles son las partes de la mama?

6 ¿Dónde se origina el cáncer de mama?

6 ¿Qué se incluye en esta guía?

7 ¿Cómo puedo recibir la mejor atención?

Con esta guía, podrá conocer los estudios de diagnóstico por imágenes que se usan para detectar y diagnosticar el cáncer de mama, cuándo comenzar la detección del cáncer de mama y qué hacer si tiene signos o síntomas que puedan requerir pruebas adicionales.

¿Por qué es importante la detección del cáncer de mama?

El objetivo de la detección del cáncer de mama es descubrirlo de forma precoz. El cáncer de mama detectado en una fase temprana suele tratarse con más éxito, lo que reduce el riesgo de muerte por esta enfermedad. En esta guía, se abarcan las recomendaciones de detección para las personas de sexo biológico femenino. También se analizan las opciones de detección y pruebas para las mujeres embarazadas o en período de lactancia (amamantamiento), y aquellas con dolor mamario, secreción del pezón, cambios en la piel, bultos u otros síntomas que requieren pruebas adicionales.

¿Cuáles son las partes de la mama?

Se compone de conductos lácteos, grasa, nervios, vasos sanguíneos y linfáticos, ligamentos y otros tejidos conectivos. Detrás de la mama se encuentran los músculos pectorales (del tórax) y los huesos de las costillas. Los músculos y ligamentos ayudan a mantener la mama en su lugar.

El tejido mamario contiene glándulas que pueden producir leche. Estas glándulas secretoras de leche se llaman lobulillos. Los lobulillos se ven como pequeños racimos de uvas. Unos tubos pequeños, llamados conductos, conectan los lobulillos con el pezón.

La mama

La mama está formada por conductos lácteos, grasa, nervios, vasos sanguíneos, vasos linfáticos, ligamentos y otros tejidos conectivos.

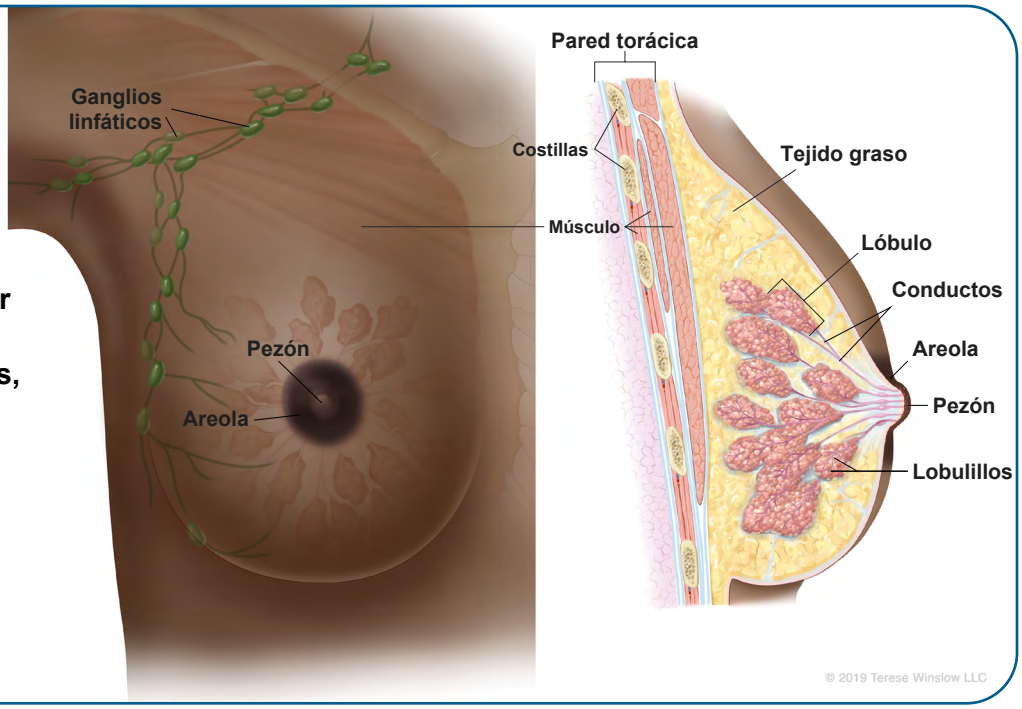

Una unidad ductolobulillar terminal (TDLU) consiste en un lobulillo conectado al extremo de un conducto lácteo.

El aro de piel más oscura de la mama se llama areola. La punta elevada dentro de la areola se llama pezón. El complejo areola-pezón es un término que se refiere a las dos partes.

¿Dónde se origina el cáncer de mama?

La mayoría se origina en las células que forman el revestimiento (células epiteliales) en las unidades ductolobulillares terminales (TDLU) de la mama.

Los tipos más comunes de cáncer de mama son los carcinomas ductal y lobular.

- El **carcinoma ductal** comienza en las células que recubren los conductos lácteos. El carcinoma ductal es el tipo más común de cáncer de mama.
- El **carcinoma lobular** comienza en los lobulillos (glándulas secretoras de leche) de la mama.

¿Qué se incluye en esta guía?

En este capítulo, se ofrece una breve descripción de la importancia de la detección del cáncer de mama.

Los demás capítulos de la guía explican lo siguiente:

- Qué tipos de estudios de diagnóstico por imágenes de las mamas hay y cómo clasifican los médicos los hallazgos de esos estudios.
- Cómo se calcula el riesgo de desarrollar cáncer de mama y cuándo comenzar la detección del cáncer de mama para las personas con riesgo medio o más alto que el promedio.
- Por qué es importante continuar la detección del cáncer de mama durante y después del embarazo y cuándo podría necesitar más pruebas.
- Cuándo debe consultar a un profesional de atención médica o realizarse más pruebas.

Personas de sexo biológico masculino

Cualquier persona puede padecer cáncer de mama, incluso las personas de sexo biológico masculino. Aunque hay algunas diferencias entre los cánceres de mama en las personas de sexo biológico masculino y las de sexo biológico femenino, el tratamiento es muy similar para todos los géneros.

Las personas de sexo biológico masculino no se hacen mamografías de detección de forma regular. Sin embargo, si se palpa un bulto, siente dolor mamario focalizado o un cambio en el tamaño o la forma de una de las mamas, consulte a su profesional de atención médica y lea sobre las pruebas recomendadas en el *Capítulo 5: Qué hacer cuando tiene síntomas*.

Personas transgénero

Las personas transgénero deben consultar a su médico de atención primaria para determinar si es apropiado realizar la detección y, en caso de serlo, cuándo realizar las pruebas. Sin embargo, si se palpa un bulto, siente dolor mamario focalizado o presenta un cambio en el tamaño o la forma de una de las mamas, consulte a su profesional de atención médica y lea sobre las pruebas recomendadas en el *Capítulo 5: Qué hacer cuando tiene síntomas*.

¿Cómo puedo recibir la mejor atención?

Luche por usted. Usted tiene un papel importante que desempeñar en su atención médica. Muchas personas se sienten más satisfechas cuando participan activamente en la planificación de su atención.

NCCN Guidelines for Patients le permitirá desempeñar un papel más importante en su atención. Hable sobre las recomendaciones de esta guía con su equipo de atención médica. Pregunte sobre sus opciones y comparta sus objetivos e inquietudes.

¿No sabe qué preguntar? No se olvide de que cuenta con apoyo. Por eso incluimos sugerencias de preguntas al final de cada capítulo.

Siga leyendo para encontrar la mejor atención posible.

Cómo puede ayudar esta guía

Los pacientes, los médicos y otros profesionales de la salud confían en NCCN Guidelines for Patients. En esta guía, se utiliza un lenguaje claro y cotidiano para explicar las recomendaciones actuales sobre las pruebas de detección del cáncer de mama elaboradas por expertos respetados en el campo. Las recomendaciones se basan en las investigaciones y las prácticas más recientes de los mejores centros oncológicos.

Su salud es única, por lo que su atención médica también debería serlo. A medida que lea esta guía, aprenderá sobre qué opciones tienen más probabilidades de ofrecer los mejores resultados para su caso. Así, tendrá más preparación para hablar con su equipo de atención médica.

2

Pruebas de detección y de diagnóstico

9 Descripción general

10 Pruebas médicas generales

11 Mamografía

13 Otros estudios de diagnóstico por imágenes de la mama

14 Resultados de la mamografía

15 BI-RADS

18 Puntos clave

18 Preguntas para hacer

En este capítulo, se ofrece una descripción general de los estudios de diagnóstico por imágenes utilizados para la detección y el diagnóstico del cáncer de mama. Incluye una explicación de los resultados del diagnóstico por imágenes BI-RADS y la densidad mamaria.

Descripción general

En este capítulo, encontrará información sobre las mamografías y otros estudios de diagnóstico por imágenes de la mama, y aprenderá la diferencia entre las pruebas de detección y de diagnóstico. También encontrará información sobre cómo se interpretan las pruebas y qué significan esos resultados para su atención de seguimiento.

¿Cuál es la diferencia entre las pruebas de detección y de diagnóstico?

- La **detección** se realiza de forma periódica cuando no hay síntomas. Por ejemplo, la mamografía de detección anual se realiza una vez al año para detectar cáncer de mama o cualquier anomalía antes de que aparezcan síntomas.
- Las **pruebas de diagnóstico** se realizan cuando hay signos o síntomas, como un bulto que se puede palpar en la mama, cambios en la piel de la mama o del pezón, o secreción del pezón. Ante síntomas mamarios, las mamografías de diagnóstico y las ecografías mamarias son las que se usan con mayor frecuencia. También se realiza una mamografía de diagnóstico cuando un hallazgo observado en una mamografía de detección requiere pruebas adicionales. La ecografía mamaria suele realizarse junto con una mamografía de diagnóstico.

Un radiólogo es un médico que interpreta los estudios de diagnóstico por imágenes, tanto de detección como de diagnóstico. Enviará un informe a su profesional de atención médica. **El radiólogo determina los mejores métodos de diagnóstico por imágenes según las guías actuales.**

Mamografía

La mamografía utiliza rayos X y una computadora para obtener imágenes detalladas del interior de la mama.



Pruebas médicas generales

Antecedentes médicos

Los antecedentes médicos son un registro del estado general de su salud. Indagan sobre afecciones de salud anteriores y actuales. Lleve una lista de los medicamentos nuevos y antiguos e incluso los de venta libre, los productos a base de hierbas o los suplementos que esté tomando.

Antecedentes familiares

Al igual que otras enfermedades, algunos tipos de cáncer pueden ser hereditarios. Su profesional de atención médica le preguntará sobre los antecedentes médicos de sus familiares consanguíneos. Esta información se llama antecedentes familiares. Pregunte a los miembros de ambos lados de su familia sobre problemas de salud, como afecciones cardíacas, cáncer y diabetes, y a qué edad se los diagnosticaron. Es importante saber cuál es el cáncer específico, dónde comenzó, si se encuentra en varios lugares y si se hicieron pruebas genéticas.

Examen clínico de las mamas

El examen clínico de las mamas es un examen físico de las mamas desnudas que realiza un profesional de atención médica para detectar bultos u otros cambios. Se realiza mientras está en una posición sentada o acostada. Su profesional de atención médica debe tomarse el tiempo de examinar toda la mama, incluida la axila. Puede pedirle a un enfermero o asistente que esté presente en el consultorio durante el examen.

Profesionales de atención médica

Durante las revisiones médicas periódicas y la detección del cáncer de mama, es posible que entre en contacto con los siguientes profesionales de atención médica:

- El **médico de atención primaria o médico de cabecera** ofrece una amplia gama de cuidados que incluye la prevención y el tratamiento.
- Los **profesionales de práctica avanzada** son enfermeros especialistas, asociados médicos y enfermeros titulados con especialización en enfermería obstétrica que pueden ayudar a prevenir, evaluar, examinar y diagnosticar enfermedades humanas, como el cáncer de mama, entre otras.
- El **radiólogo** es un médico que interpreta los resultados de las mamografías, las RM y otros estudios de diagnóstico por imágenes, y realiza biopsias con aguja. El radiólogo determina los mejores métodos de diagnóstico por imágenes según las guías actuales.
- Los **técnicos especializados en mamografías, RM y ecografías** operan el mamógrafo, o el aparato de RM y el ecógrafo.
- Los **asesores genéticos** brindan orientación experta sobre cómo sus antecedentes familiares y su ADN influyen en su salud.
- El **mastólogo** es un experto en la salud y la enfermedad de la mama.
- El **ginecólogo** es un médico que diagnostica y trata las enfermedades de los órganos reproductores femeninos.
- El **obstetra** es un médico que se especializa en el embarazo y en el parto.
- El **anatomopatólogo** es un médico que analiza las células, tejidos y órganos extraídos durante una biopsia o cirugía.

Mamografía

La mamografía usa rayos X de baja dosis para tomar imágenes del interior de la mama y detectar cáncer u otros cambios en el tejido mamario. Puede realizarse para la detección o el diagnóstico. Con una mamografía bilateral, se toman imágenes de ambas mamas.

Las mamografías de detección son exámenes preventivos anuales, que se realizan todos los años para detectar cánceres antes de que sean lo suficientemente grandes como para palparse o causar síntomas. Las mamografías de diagnóstico se realizan cuando hay signos o síntomas en la mama o la axila. También se realiza una mamografía de diagnóstico cuando un hallazgo observado en una mamografía de detección requiere pruebas adicionales. Una cita para realizarse una mamografía de detección solo lleva entre 10 y 20 minutos, mientras que una mamografía de diagnóstico puede durar más.

Tanto las mamografías de detección como las de diagnóstico usan lo siguiente:

- Rayos X de baja dosis para examinar la mama.
- Tecnología de película o digital (computarizada). Algunas usan tecnología digital 3D llamada tomosíntesis digital de la mama (DBT, o “tomo” para abreviar).

Durante una mamografía, un técnico especialmente capacitado coloca su mama en la unidad de mamografía. La mama se coloca en una plataforma y se aplana (comprime) con una paleta de plástico transparente. La mayoría de las personas experimentan molestias con la compresión de la mama, pero las molestias son temporales. La compresión ayuda a obtener una mejor imagen del tejido mamario.

La mama se comprime para lo siguiente:

- Igualar el grosor de la mama.
- Extender el tejido.
- Mantener quieta la mama.
- Aumentar la nitidez de la imagen.

Se le pedirá que contenga la respiración durante unos segundos mientras se toman las imágenes y que cambie de posición entre una imagen y otra. El proceso se repite para la otra mama.

Los tipos de mamografías se describen a continuación.

Mamografía de detección

La mamografía de detección es la única prueba de imagen que ha demostrado reducir la mortalidad por cáncer de mama. Es una prueba que usa rayos X de baja dosis para tomar 2 imágenes estándares de cada mama. Una imagen se toma de arriba abajo y la otra, de lado a lado. Juntas, estas imágenes forman una sola imagen plana de la mama. Un radiólogo, que es un médico, revisa las imágenes y determina si necesita imágenes adicionales. Si necesita imágenes adicionales, es probable que le hagan una ecografía o una mamografía de diagnóstico con tomosíntesis. Aproximadamente 1 de cada 10 personas debe regresar para realizarse más estudios de diagnóstico por imágenes, lo que se conoce como una llamada para una evaluación adicional. En la mayoría de los casos, la prueba de seguimiento no muestra nada sospechoso.

Aunque la mamografía es el método más preciso para la detección temprana, no todos los cánceres se detectan mediante mamografía. Si se palpa un bulto o tiene cualquier otro motivo de preocupación, debe informarlo a su profesional de atención médica.

Mamografía de diagnóstico

Las mamografías de diagnóstico examinan áreas específicas de la mama, que pueden no verse claramente en las mamografías de detección. Puede realizarse una mamografía de diagnóstico después de una mamografía de detección o debido a síntomas, como un bulto en la mama o secreción del pezón. Las mamografías de diagnóstico pueden incluir vistas especializadas adicionales. Es muy probable que un radiólogo evalúe la mamografía de diagnóstico mientras usted espera para que se realicen de inmediato todas las pruebas de imágenes adicionales que sean necesarias.

Mamografía por tomosíntesis

La tomosíntesis digital de la mama (DBT), a veces llamada mamografía 3D, es un tipo de mamografía que ayuda a ver más fácilmente zonas pequeñas y anormales de la mama. La máquina de DBT se mueve en un arco sobre la mama y usa tecnología computarizada para tomar y combinar muchas imágenes finas de rayos X (llamadas cortes) de cada mama desde distintos ángulos. Esto crea imágenes más detalladas del tejido mamario.

¿Cuál es la diferencia entre una mamografía 2D y una mamografía 3D (tomosíntesis)?

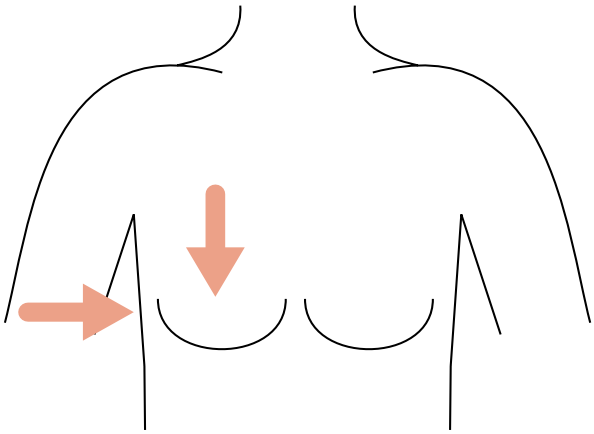

Mamografía 2D

Toma una imagen desde arriba y una imagen desde el costado de la mama para crear una imagen plana.

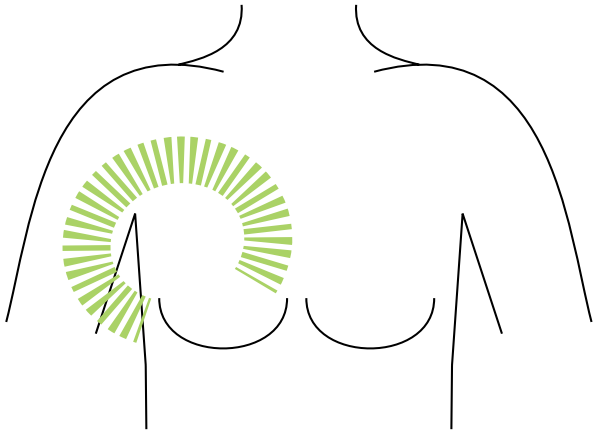

Mamografía 3D

Toma imágenes desde muchos ángulos diferentes para crear vistas finas y en capas de la mama.

¿En qué se parecen?

Ambos tipos de mamografía colocan y comprimen la mama entre 2 placas y usan rayos X de baja dosis.

La tomosíntesis, o “tomo” para abreviar, puede disminuir las tasas de pruebas adicionales después de una mamografía de detección y mejorar la detección del cáncer. La tomosíntesis puede utilizarse para mamografías de detección o de diagnóstico, y se la recomienda si está disponible en su zona.

Mamografía con medio de contraste

La mamografía con medio de contraste (CEM) es una nueva tecnología que usa un medio de contraste (administrado a través de una vena del brazo) para mejorar las imágenes del interior de la mama. Para las personas con riesgo elevado de cáncer de mama, la mamografía de detección con medio de contraste es una opción posible, aunque todavía se están realizando estudios de investigación. La CEM no está disponible de forma generalizada.

Otros estudios de diagnóstico por imágenes de la mama

RM mamaria

La resonancia magnética o RM usa ondas de radio e imanes potentes para tomar imágenes del interior del cuerpo. En la RM, no se utiliza radiación. Si es necesario, se realiza una RM además de la mamografía. Si tiene un riesgo alto de cáncer de mama, es posible que se recomiende una RM mamaria anual y una mamografía de detección anual. Debido a los imanes muy potentes que se utilizan en el aparato de RM, informe al técnico si tiene algún metal en su cuerpo.

Para una RM mamaria, se usa un medio de contraste para mejorar las imágenes de la mama. Se administra a través de una vena, por lo general en la mano o el brazo.

RM mamaria

En una RM mamaria, usted se coloca boca abajo con los brazos por encima de la cabeza. Es posible que se realice una RM mamaria además de una mamografía de detección.

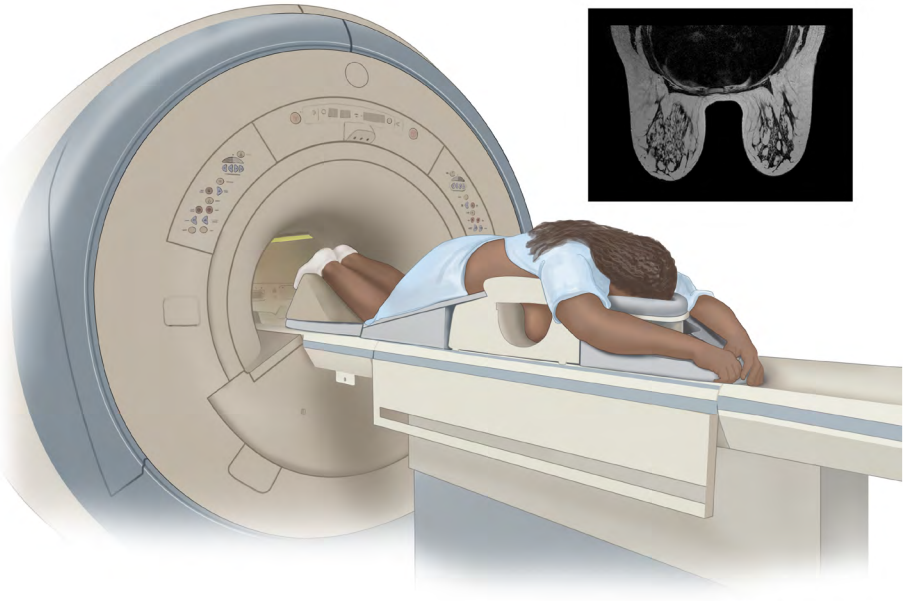

©2022 Terese Winslow LLC
El Gobierno de los EE. UU. tiene determinados derechos

Ecografía mamaria

La ecografía usa ondas sonoras de alta energía para generar imágenes del interior del cuerpo. Se aplica gel en la mama desnuda y se sostiene y se desplaza una sonda en forma de varita (transductor) alrededor de la mama y cerca de la axila.

Se utiliza frecuentemente sin mamografía para el diagnóstico de los síntomas mamarios en personas menores de 30 años o junto con una mamografía en personas de 30 años o más.

Imágenes moleculares mamarias

Las imágenes moleculares mamarias, como las imágenes gamma específicas de la mama o la gammagrafía con Sestamibi, no son un estudio de diagnóstico por imágenes habitual para la detección mamaria. Las imágenes moleculares mamarias usan un marcador radiactivo (administrado a través de una vena del brazo) y una cámara especial para detectar el cáncer de mama. Pueden mejorar la detección, pero la dosis de radiación en todo el cuerpo es mucho mayor que la de las mamografías estándar.

Resultados de la mamografía

La mamografía usa rayos X de baja dosis para crear imágenes en blanco y negro del tejido mamario. Las imágenes digitales creadas por la mamografía aparecen en la pantalla de una computadora. Esto se llama mamografía.
Un médico capacitado para interpretar los estudios de diagnóstico por imágenes, llamado radiólogo, revisa las imágenes y redacta un informe.
Los resultados o hallazgos de las mamografías se describen mediante el Breast Imaging Reporting and Data System (Sistema de información y datos de imágenes mamarias) o BI-RADS. Algunos de los términos que aparecen a continuación podrían utilizarse además de los resultados de las imágenes del BI-RADS que se explican a partir de la página 15.

Calcificaciones

Las calcificaciones son diminutos depósitos blancos de calcio en la mama que pueden verse en una mamografía. La mayoría de las calcificaciones que se observan en una mamografía no son cáncer de mama.
Las calcificaciones son muy comunes. Existen 2 tipos:

- Las **macrocalcificaciones**, ya sea en grandes depósitos o dispersas por las mamas, generalmente no son cancerosas.
- Las **microcalcificaciones** son partículas de calcio que pueden encontrarse en una zona donde hay células de división rápida. Las microcalcificaciones agrupadas muy juntas pueden ser un signo de cáncer.

Distorsión

La distorsión aparece cuando una zona del tejido mamario se ve en una mamografía en un ángulo extraño, está borrosa o deformada (desorganizada), en particular al compararla con la otra mama o con estudios de diagnóstico por imágenes anteriores. Esto puede deberse simplemente a la posición de la mama durante la mamografía. También puede deberse a una lesión previa, un procedimiento realizado en la mama o cáncer de mama.

Masas

Una masa es una zona de tejido anormal. Puede ser sólida, estar llena de líquido o ser una combinación de ambas. La masa puede verse con o sin calcificaciones. Algunas masas pueden seguirse a lo largo del tiempo con mamografías o ecografías regulares para ver si cambian, pero otras pueden necesitar una biopsia.

Asimetrías

Las asimetrías son áreas blancas que se observan en una mamografía y que tienen un aspecto diferente del patrón de tejido mamario normal, especialmente cuando se comparan con la otra mama. Los diferentes tipos de asimetrías incluyen la asimetría focal, la asimetría en desarrollo y la asimetría global. Es probable que se necesiten más imágenes para observar mejor la zona.

Mamas densas

El informe de mamografía incluye una evaluación de la densidad mamaria. La densidad mamaria es la cantidad de tejido fibroso y glandular que hay en sus mamas en comparación con el tejido graso. Cuanto más densas sean las mamas, más difícil será ver las zonas anormales en las mamografías. Esto se debe a que el tejido mamario denso está dispuesto en capas y con un patrón que puede ocultar masas o tumores pequeños en las mamas. La densidad mamaria puede cambiar con el tiempo. Si tiene tejido mamario denso, es posible que se le recomiende realizar un estudio de detección adicional. Puede encontrar más información sobre la densidad mamaria en la página 17.

BI-RADS

El Breast Imaging Reporting and Data System o BI-RADS es un sistema estándar que se usa en los Estados Unidos para describir los resultados de la mamografía. También clasifica la densidad mamaria en grupos.

Un radiólogo clasifica los resultados de su mamografía con el sistema numerado BI-RADS del 0 al 6. BI-RADS también clasifica su densidad mamaria mediante un sistema de letras de la A a la D. Hable con su profesional de atención médica sobre los resultados de su mamografía y los próximos pasos.

Estas mismas categorías BI-RADS también pueden utilizarse para describir los resultados de una ecografía o una RM mamaria.

BI-RADS 0: incompleto, se necesitan más imágenes

Este hallazgo significa que se necesitan más imágenes para determinar una categoría BI-RADS final. Se realizará una mamografía de diagnóstico con tomosíntesis o una ecografía.

BI-RADS 1: negativo

BI-RADS 1 significa que el resultado de la prueba es negativo; no hay cáncer. La prueba tiene un resultado normal. Puede haber hallazgos benignos (calcificaciones, quistes, etc.), pero es posible que no se mencionen en el informe. Debe continuar con la mamografía de detección anual.

BI-RADS 2: benigno (no canceroso)

BI-RADS 2 también es un resultado negativo (normal), pero este informe contiene información que describe uno o más hallazgos benignos específicos, como calcificaciones, quistes, cambios mamarios por una biopsia o implantes, etc. Esta categoría garantiza que los radiólogos que examinen la mamografía en el futuro no confundan el hallazgo benigno con algo sospechoso. Debe continuar con la mamografía de detección anual.

BI-RADS 3: probablemente benigno, seguimiento en un plazo breve

Un hallazgo en esta categoría tiene una probabilidad muy baja (no más del 2 % o 2 de cada 100) de ser cáncer y no se espera que cambie con el tiempo. Sin embargo, se recomienda que se realicen imágenes de seguimiento (ecografía, mamografía de diagnóstico con tomosíntesis o RM) a los 6, 12 y 24 meses para evaluar si el hallazgo es estable. Los expertos en mamas coinciden en que es muy seguro realizar imágenes de seguimiento para determinar si la zona cambia con el tiempo.

Este enfoque ayuda a evitar biopsias para hallazgos que muy probablemente sean benignos (no cáncer). Pero si la zona cambia con el tiempo, es posible que se necesite una biopsia, y aun así permite un diagnóstico temprano.

BI-RADS 4: sospechoso, debe realizarse una biopsia

Un hallazgo BI-RADS 4 no parece cáncer, pero podría serlo, y puede tener una amplia gama de niveles de sospecha. Por estas razones, esta categoría suele subdividirse aún más:

- **4A:** hallazgo con baja probabilidad de ser cáncer. Una probabilidad baja es más del 2 por ciento (2 %) pero no más del 10 %, o aproximadamente de 2 a 10 de cada 100.
- **4B:** hallazgo con moderada probabilidad de ser cáncer. Una probabilidad moderada es superior al 10 % pero no superior al 50 % o aproximadamente de 10 a 50 de cada 100.
- **4C:** hallazgo con una alta probabilidad de ser cáncer, pero no tan alta como la categoría 5. Una probabilidad alta es superior al 50 % pero inferior al 95 %, es decir, entre 50 y 95 de cada 100.

Se recomienda una biopsia para un hallazgo BI-RADS 4.

BI-RADS 5: hallazgo muy indicativo de malignidad, debe realizarse una biopsia

Este hallazgo tiene una alta probabilidad (al menos el 95 %, o 95 de cada 100) de ser cáncer.

Es muy recomendable realizar una biopsia para un hallazgo BI-RADS 5.

Resultados de BI-RADS

0 **BI-RADS 0 significa que se necesitan más estudios de diagnóstico por imágenes para determinar la categoría BI-RADS final.**

1 **BI-RADS 1 es un resultado negativo (normal).**

2 **BI-RADS 2 es un hallazgo benigno (no canceroso).**

3 **BI-RADS 3 es un hallazgo probablemente benigno. Se requiere seguimiento en un plazo breve.**

4 **BI-RADS 4 es una anomalía sospechosa, y debe realizarse una biopsia.**

5 **BI-RADS 5 es un hallazgo muy indicativo de cáncer, y debe realizarse una biopsia.**

6 **BI-RADS 6 es un cáncer confirmado por biopsia.**

BI-RADS 6: malignidad comprobada por biopsia

Los estudios de diagnóstico por imágenes se pueden utilizar de este modo para ver la respuesta del cáncer al tratamiento. Esta categoría se usa solo para hallazgos en una mamografía (o ecografía o RM) que ya han demostrado ser cáncer mediante una biopsia.

Densidad mamaria según BI-RADS

El tejido mamario puede ser denso o no denso. La densidad fibroglandular describe qué proporción de su tejido mamario se considera graso o denso. Una mama con tejido fibroglandular disperso tiene un poco más de tejido graso que de tejido denso.

- Las **mamas no densas** son casi en su totalidad grasas o tienen áreas dispersas de densidad fibroglandular.
- Las **mamas densas** son heterogéneamente densas o extremadamente densas. Casi la mitad de todas las mujeres en edad de detección tienen tejido mamario denso. El tejido mamario denso puede dificultar la visualización de masas pequeñas en la mamografía.

A continuación, se describen las categorías de densidad mamaria según BI-RADS.

- **Categoría A: prácticamente grasa en su totalidad**. Casi todo el tejido es graso.
- **Categoría B: zonas dispersas de densidad fibroglandular**. Una mezcla de tejido denso y graso, pero mayormente graso.
- **Categoría C: heterogéneamente densa**. Una mezcla de tejido denso y graso, pero mayormente denso.
- **Categoría D: extremadamente densa**. Casi todo el tejido es denso.

Tener un tejido mamario denso no es anormal, pero puede dificultar la detección del cáncer de mama u otros cambios de la mama en una mamografía. También aumenta el riesgo de cáncer de mama. Por lo tanto, las personas con mamas densas podrían beneficiarse de pruebas de detección adicionales.

Densidad mamaria

Los resultados de la mamografía incluyen información sobre la densidad mamaria. Las personas con mamas heterogéneamente densas (categoría C) o extremadamente densas (categoría D) podrían beneficiarse de imágenes adicionales con una RM mamaria o una ecografía.

https://commons.wikimedia.org/wiki/File:Comparison_of_BI-RADS_classification_to_mammography_sensitivity_and_percent_of_women_unde-over_45.jpg#file

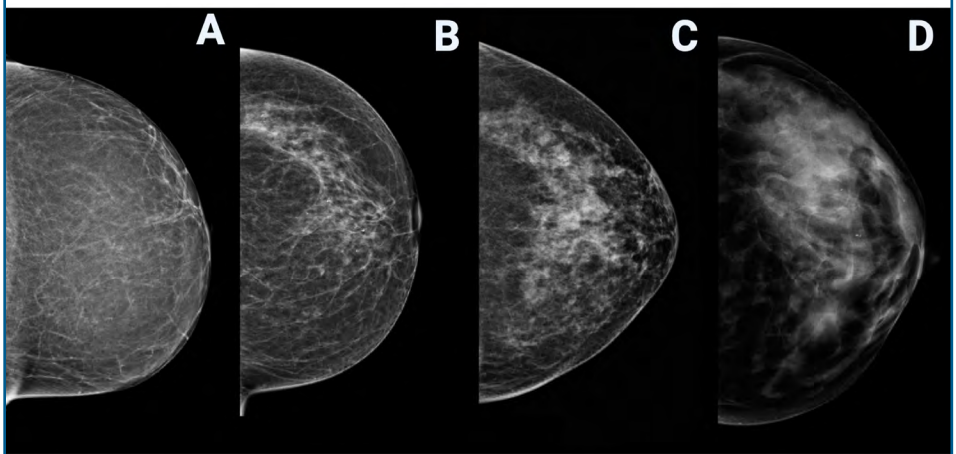

Puntos clave

- La detección se realiza de forma periódica cuando no hay síntomas.
- Las pruebas de diagnóstico se realizan cuando hay signos o síntomas, o cuando hay un hallazgo en una mamografía de detección u otros estudios de diagnóstico por imágenes que necesita aclararse.
- El examen clínico de las mamas es un examen físico de las mamas desnudas que realiza un profesional de atención médica para detectar bultos u otros cambios.
- Tanto las mamografías de detección como las de diagnóstico utilizan rayos X de baja dosis para examinar la mama. Pueden utilizar películas o tecnología digital.
- El Breast Imaging Reporting and Data System o BI-RADS es un sistema estándar que se usa para describir los resultados de la mamografía y la densidad mamaria.
- Las categorías BI-RADS también pueden usarse para describir los resultados de una ecografía mamaria o una RM mamaria.
- El tejido mamario denso se asocia con un riesgo elevado de cáncer de mama. Las personas con mamas densas pueden beneficiarse de pruebas de detección adicionales.

Preguntas para hacer

- ¿Tengo mamas densas? ¿Qué significa eso?
- ¿Debo hacerme estudios de diagnóstico por imágenes además de una mamografía de forma regular?
- ¿Cómo decide si debo hacerme una ecografía mamaria o una RM mamaria? ¿Puedo hacerme estas pruebas al mismo tiempo?
- ¿Con quién puedo hablar sobre mis resultados del BI-RADS?
- ¿Debo realizarme una biopsia?

¿Cuál es el siguiente paso?

En el siguiente capítulo, se explica el papel del riesgo y otros factores para determinar cuándo debe comenzar a realizarse las mamografías de detección del cáncer de mama.

3

Cuándo comenzar la detección del cáncer de mama

20 ¿Qué es el riesgo de cáncer de mama y cómo se calcula?

22 Recomendaciones de detección para mujeres con riesgo medio

22 Recomendaciones de detección para mujeres con riesgo más alto que el promedio

27 Puntos clave

27 Preguntas para hacer

El riesgo de cáncer de mama es la posibilidad de padecer cáncer de mama. En este capítulo, se analiza la diferencia entre el riesgo medio y el riesgo elevado, y la edad en la que se recomienda iniciar las mamografías de detección. Las mamografías de detección se realizan a las personas de sexo biológico femenino que no tienen ningún signo ni síntoma de cáncer de mama.

El propósito de la detección del cáncer de mama es detectar el cáncer de mama en sus etapas más tempranas y tratables. Consulte a su profesional de atención médica con regularidad para hacerse revisiones y hablar sobre las recomendaciones de detección del cáncer de mama. Es posible que se le pida que acuda a su profesional de atención médica más de una vez al año en función de sus factores de riesgo de padecer cáncer de mama. Conozca sus mamas e informe de inmediato cualquier cambio a su profesional de atención médica. A medida que cambien sus antecedentes familiares de cáncer, informe a su profesional de atención médica. Esto es importante.

¿Qué es el riesgo de cáncer de mama y cómo se calcula?

El riesgo de cáncer de mama es la posibilidad de padecer cáncer de mama. Todas las personas tienen algún riesgo. Sin embargo, algunas personas tienen un riesgo más alto que el promedio (elevado).

El riesgo de cáncer de mama se calcula con modelos de evaluación de riesgos. Estos modelos son herramientas que ayudan a determinar si usted tiene un riesgo medio o elevado de desarrollar cáncer de mama. Esta información permite saber cuál es el mejor momento para iniciar las pruebas de detección del cáncer de mama.

Recibir un diagnóstico de cáncer de mama a una edad avanzada no significa que no se tenga una predisposición hereditaria a desarrollar cáncer de mama u otros tipos de cáncer. Se tienen en cuenta muchos factores para determinar la probabilidad de que haya un síndrome de predisposición al cáncer en una familia, como la edad en el momento del diagnóstico, el tipo de cáncer de mama, los antecedentes familiares de cáncer y el origen étnico.



Los siguientes son los modelos de evaluación de riesgos de cáncer de mama de uso frecuente:

- BRCAPRO.
- Modelo Tyrer-Cuzick (Estudio Internacional de Intervención en Cáncer de Mama o IBIS).
- CanRisk, que usa el Algoritmo de Análisis de la Incidencia de Enfermedades de Mama y Ovario y de Estimación de Personas Portadoras (BOADICEA).
- Herramienta de Evaluación del Riesgo de Cáncer de Mama (BCRAT o modelo Gail).
- Calculador de riesgo del cáncer de mama invasivo del Breast Cancer Surveillance Consortium (BCSC).
- Algunos modelos también pueden usarse para estimar el riesgo de mutaciones de *BRCA*.

Pregunte a su profesional de atención médica qué modelo usa para determinar su nivel de riesgo. Un modelo no es 100 % preciso y no puede reemplazar la atención personalizada. Por eso es importante que asuma un papel activo en su salud y tenga conversaciones regulares con su profesional de atención médica, haga preguntas y avise si nota cambios en sus mamas o en su salud.

Las personas deben someterse a una evaluación del riesgo de cáncer de mama a más tardar a los 25 años. Su profesional de atención médica debe informarle sobre los posibles beneficios, riesgos y limitaciones de los estudios de detección mamaria. Se recomienda que usted y su profesional de atención médica tomen las decisiones de manera conjunta.

¿Cuál es su nivel de riesgo?

El riesgo de cáncer de mama se basa en gran medida en los antecedentes médicos personales y en los antecedentes familiares de cáncer.
El objetivo es someterse a una evaluación del riesgo a más tardar a los 25 años. Una evaluación de riesgos determina cuándo se recomienda que comience las mamografías de detección anuales. Su riesgo de desarrollar cáncer de mama se calificará como riesgo medio o elevado.

Su nivel de riesgo de cáncer de mama también puede calcularse a partir de la siguiente información:

- Su edad, raza y etnia.
- Densidad mamaria basada en la mamografía en personas que se han sometido a mamografías previas.
- Edad a la que tuvo su primer período menstrual (menarca).
- Si ha estado embarazada o ha dado a luz, y a qué edad.
- Cantidad de parientes consanguíneos (padres, hermanos, hermanas, hijos, tías, tíos, abuelos) de ambos lados de su familia con cáncer de mama y otros cánceres, como cáncer de ovarios, trompas de Falopio, útero, páncreas y próstata. ¿Cuál es/era el tipo de célula cancerosa? ¿A qué edad los diagnosticaron?
- Si se ha hecho una biopsia de mama y, de ser así, ¿cuántas y cuándo? ¿Tiene una copia de los resultados?
- Si usted o algún pariente consanguíneo cercano se hizo análisis genéticos, ¿cuáles fueron los resultados?
- Si se hizo una biopsia de mama en la que se observó hiperplasia atípica o carcinoma lobular *in situ*.

Recomendaciones de detección para mujeres con riesgo medio

Riesgo medio significa que no tiene una predisposición genética conocida ni antecedentes de salud familiares o personales que sugieran que tiene un riesgo elevado de desarrollar cáncer de mama. Se recomienda que se haga mamografías de detección anuales con tomosíntesis a partir de los 40 años. Sin embargo, según ciertos factores de riesgo o cambios en la información de sus antecedentes familiares de cáncer, su profesional de atención médica podría recomendarle que comience antes a hacerse mamografías de detección anuales.

Entre los 25 y los 39 años

Acuda a su profesional de atención médica para realizarse una revisión cada 1 a 3 años. Esta debe incluir la evaluación del riesgo de cáncer de mama y un examen de mama.

40 años o más

Acuda a su profesional de atención médica para realizarse una revisión anual. Esta debe incluir la evaluación continua del riesgo de cáncer de mama y, si no se lo ha hecho recientemente, un examen de mama. Hágase una mamografía de detección anual con tomosíntesis.

No hay límite de edad para realizarse mamografías de detección, si la persona está sana y se prevé que vivirá más de 10 años. Esto significa que las mamografías de detección pueden continuar durante toda la vida, a menos que usted y su profesional de atención médica decidan lo contrario.

Las mamografías de detección anuales deben comenzar a los 40 años para las personas con riesgo medio.

Recomendaciones de detección para mujeres con riesgo más alto que el promedio

Si tiene un riesgo más alto que el promedio (elevado) de desarrollar cáncer de mama, consulte a su profesional de atención médica al menos una vez al año (anualmente). Es posible que tenga que ver a su profesional de atención médica con más frecuencia. Mantenga informado a su profesional de atención médica sobre cualquier cambio en su salud o en sus antecedentes familiares. Su riesgo podría reevaluarse según esta información.

Podría tener un riesgo elevado de desarrollar cáncer de mama si tuvo o tiene lo siguiente:

- Antecedentes personales o familiares que sugieran una predisposición genética posible o conocida al cáncer de mama y otros cánceres. Puede que le recomienden consultar a un asesor genético u otro experto en genética del cáncer para evaluar si su familia tiene una predisposición genética. Es posible que se recomienden análisis genéticos a usted o a uno o más familiares.
- Un riesgo residual de por vida del 20 por ciento (20 %) o mayor, cuando se calcula con una herramienta de evaluación de riesgos basada en antecedentes familiares

completos, como BRCAPRO, Tyrer-Cuzick, BOADICEA/CanRisk o BCSC. El riesgo residual de por vida es su probabilidad de padecer cáncer de mama en función del número de años de vida que le quedan y de otros factores de riesgo.

- Radioterapia en el tejido mamario entre los 10 y los 30 años.
- Riesgo a 5 años de cáncer de mama invasivo del 1,7 % o mayor en personas de 35 años o más (con el modelo de Gail).
- Riesgo a 5 años de cáncer de mama invasivo del 1,7 % o mayor (con un modelo basado en imágenes).
- Hiperplasia ductal atípica (HDA), carcinoma lobular *in situ* (CLIS) o hiperplasia lobular atípica (HLA).
- Tejido mamario denso (mamas heterogénea o extremadamente densas) detectado en las mamografías.

Los antecedentes familiares de cáncer sugieren una predisposición genética

Si tiene antecedentes familiares conocidos de cáncer de mama o antecedentes familiares que indiquen una predisposición genética al cáncer de mama, o existe una mutación genética conocida, se le podría recomendar consultar a un asesor genético o a otro profesional de atención médica experto en genética del cáncer. Un asesor genético puede recomendarle la realización de análisis genéticos a usted o a otros miembros de su familia. Las recomendaciones de detección se basan en los análisis genéticos y el asesoramiento genético.

La información sobre el cáncer en la familia puede cambiar. Comparta cualquier cambio en su salud o en sus antecedentes familiares de cáncer con su profesional de atención médica.

Consulte más información en *NCCN Guidelines for Patients: Análisis genéticos para cáncer hereditario de mama, ovario, páncreas y próstata*, disponible en NCCN.org/patientguidelines y en la aplicación NCCN Patient Guides for Cancer.





¡Nos interesan sus comentarios!

Nuestro objetivo es brindar información útil y fácil de entender sobre el cáncer. Complete nuestra encuesta para decirnos qué hicimos bien y qué podríamos mejorar.
NCCN.org/patients/feedback

El riesgo residual de por vida es del 20 % o más

Las personas deben someterse a una evaluación del riesgo de cáncer de mama a más tardar a los 25 años. Si su riesgo residual de por vida es del 20 por ciento (20 %) o más según los modelos que utilizan antecedentes familiares completos, acuda a su profesional de atención médica para realizarse una revisión cada 6 a 12 meses.

- La mamografía de detección anual con tomosíntesis para personas con riesgo elevado puede comenzar desde los 30 años, pero no debe comenzar después de los 40 años.
- La RM mamaria anual para personas con riesgo elevado puede comenzar desde los 25 años, pero no debe comenzar después de los 40 años. Si la RM mamaria no está disponible o no puede hacerse una RM, hable con su profesional de atención médica sobre las opciones, como la mamografía con medio de contraste, las imágenes moleculares mamarias o la ecografía de mama completa.

Es posible que le recomienden consultar a un asesor genético u otro profesional de la salud con conocimientos y experiencia en genética del cáncer o a un mastólogo. Puede que no conozca los detalles de cada familiar. Registrar todo lo que sepa de cualquier familiar es útil.

Los antecedentes familiares completos incluyen a familiares de primer, segundo y tercer grado.



Usted

Familiares de primer grado	Padres biológicos, hermanos de padre y madre, hijos biológicos
Familiares de segundo grado	Abuelos, tías y tíos, medios hermanos, sobrinas y sobrinos, nietos
Familiares de tercer grado	Bisabuelos, tías abuelas y tíos abuelos, medias tías y medios tíos, primos, medias sobrinas y medios sobrinos, sobrinas nietas y sobrinos nietos, bisnietos

Radioterapia en la zona mamaria entre los 10 y los 30 años de edad

Si recibió radioterapia en el tórax o en la zona mamaria entre los 10 y los 30 años de edad, la detección comienza 8 años después de que finalizó la radioterapia, pero no antes de los 25 años.

Si es menor de 25 años, consulte a su profesional de atención médica para realizarse una revisión anual.

Si tiene 25 años o más:

- acuda a su profesional de atención médica para realizarse una revisión cada 6 a 12 meses;
- hágase una mamografía de detección anual con tomosíntesis;
- hágase una RM mamaria anual. Otras opciones pueden incluir la mamografía con medio de contraste, imágenes moleculares mamarias o ecografía de mama completa.

Riesgo elevado de cáncer de mama invasivo con el modelo de Gail o modelos basados en imágenes

Si tiene un riesgo a 5 años de desarrollar cáncer de mama invasivo del 1,7 % o más:

- acuda a su profesional de atención médica para realizarse una revisión cada 6 a 12 meses;
- hágase una mamografía de detección anual con tomosíntesis, si es posible;
- considere una RM mamaria anual. Otras opciones pueden incluir la mamografía con medio de contraste, imágenes moleculares mamarias o ecografía de mama completa.

Pregunte a su profesional de atención médica cómo puede reducir el riesgo de desarrollar cáncer de mama.

Si tiene o tuvo HDA, CLIS o HLA

El diagnóstico de hiperplasia ductal atípica (HDA) o de una neoplasia lobular, como el carcinoma lobular *in situ* (CLIS) o la hiperplasia lobular atípica (HLA), se asocia con un riesgo alto de desarrollar cáncer en cualquiera de las dos mamas. Si tiene o tuvo alguno de estos:

- acuda a su profesional de atención médica para realizarse una revisión cada 6 a 12 meses;
- hágase una mamografía de detección anual con tomosíntesis. La mamografía debe comenzar a la edad en la que se realice el diagnóstico, pero no antes de los 30 años;
- considere la posibilidad de realizar una RM mamaria anualmente a partir del diagnóstico, pero no antes de los 25 años. La mamografía con medio de contraste, las imágenes moleculares mamarias o la ecografía de mama completa podrían ser una opción para las personas que no pueden hacerse una RM.

Riesgo elevado

1. **Antecedentes familiares de cáncer que sugieren una predisposición genética posible o conocida al cáncer de mama y otros cánceres**
2. **Riesgo residual de por vida del 20 % o más, según lo definido por modelos que usan antecedentes familiares completos**
3. **Radioterapia previa en la zona mamaria entre los 10 y los 30 años**
4. **Personas de 35 años o más con un riesgo de cáncer de mama invasivo a 5 años igual O superior al 1,7 % (calculado con el modelo de Gail)**
5. **Riesgo de cáncer de mama invasivo a 5 años igual o superior al 1,7 % (calculado con un modelo de evaluación de riesgos basado en imágenes)**
6. **Hiperplasia ductal atípica (HDA), carcinoma lobular *in situ* (CLIS) o hiperplasia lobular atípica (HLA)**
7. **Mamas densas en la mamografía sin otros factores de mayor riesgo**

Mamas densas sin otros factores de riesgo

El tejido mamario denso se asocia con un riesgo elevado de cáncer de mama. Si tiene tejido mamario denso (mamas heterogénea o extremadamente densas) según se observa en la mamografía y no cumple ninguna otra categoría de riesgo elevado, siga las recomendaciones a continuación.

Para las mamas heterogéneamente densas:

- acuda a su profesional de atención médica para realizarse una revisión cada 6 a 12 meses.
- hágase una mamografía de detección anual con tomosíntesis. La mamografía debe comenzar a más tardar a los 40 años, pero no antes de los 30.
- hable con su profesional de atención médica sobre las pruebas de detección, además de la mamografía, que podrían ser adecuadas para usted.

Para las mamas extremadamente densas:

- acuda a su profesional de atención médica para realizarse una revisión cada 6 a 12 meses;
- hágase una mamografía de detección anual con tomosíntesis. La mamografía debe comenzar a más tardar a los 40 años, pero no antes de los 30;
- hágase una RM mamaria con y sin medio de contraste a partir de los 50 años, pero puede comenzar a los 40 años;
- si no puede hacerse una RM, considere realizarse una mamografía con medio de contraste, imágenes moleculares mamarias o ecografía de mama completa.

Puntos clave

- El riesgo de cáncer de mama es la posibilidad de padecer cáncer de mama. Todas las personas tienen algún riesgo.
- El riesgo de cáncer de mama se calcula con un modelo de evaluación de riesgos. Pregunte a su profesional de atención médica qué modelo usa para calcular su riesgo.
- Herramientas como BRCAPRO, Tyrer-Cuzick, BOADICEA/CanRisk y BCSC calculan el riesgo según los antecedentes familiares completos. Los antecedentes familiares completos incluyen a familiares de primer, segundo y tercer grado.
- Las mamografías de detección se realizan a las personas que no tienen ningún signo ni síntoma de cáncer de mama.
- Se recomienda empezar a realizar mamografías de detección anuales a partir de los 40 años para las personas con un riesgo medio de padecer cáncer de mama.
- Para las personas con riesgo más alto que el promedio (elevado), las mamografías de detección anuales pueden comenzar a los 30 años, y las RM mamarias anuales, a los 25 años.

Preguntas para hacer

- ¿Cuál es mi riesgo de desarrollar cáncer de mama? ¿Tengo un riesgo medio o elevado?
- En función de mi nivel de riesgo, ¿cuándo debo empezar a hacerme las mamografías de detección anuales?
- Si tengo un riesgo elevado, ¿tendré que hacerme una mamografía de detección y una RM mamaria todos los años?
- No conozco mis antecedentes médicos familiares. ¿Cómo afectará esto a mi evaluación del riesgo de cáncer de mama?
- ¿Por qué puedo tener un mayor riesgo de padecer cáncer de mama aunque no haya antecedentes en mi familia?

¿Cuál es el siguiente paso?

Debe continuar haciéndose mamografías de detección anuales durante el embarazo o la lactancia. Ciertos cambios mamarios son normales durante y después del embarazo. Obtenga más información en el próximo capítulo sobre el cáncer de mama asociado al embarazo y por qué es importante continuar con las mamografías de detección anuales.

4

Detección durante el embarazo y la lactancia

29 Descripción general

30 Durante el embarazo

30 Durante la lactancia

31 Puntos clave

31 Preguntas para hacer

El cáncer de mama asociado al embarazo (CME) es un cáncer de mama que se produce durante el embarazo, la lactancia o en el plazo de 1 año tras el parto. Es importante seguir cuidando la salud de las mamas durante el embarazo y la lactancia. Comuníquese con su profesional de atención médica si se producen cambios nuevos o inusuales en sus mamas.

Descripción general

Los cambios en las mamas son normales durante el embarazo y la lactancia. Sin embargo, estos cambios pueden dificultar la detección de pequeños cánceres de mama. Por eso es importante continuar cuidando la salud de sus mamas. A veces se produce un retraso en el diagnóstico del cáncer de mama durante el embarazo o la lactancia. Esto puede dar lugar a un cáncer más avanzado, tumores más grandes y una mayor probabilidad de que el cáncer de mama se extienda a los ganglios linfáticos de la axila.

El cáncer de mama asociado al embarazo (CME) es el cáncer de mama que se produce:

- Durante el embarazo
- Durante la lactancia
- En el plazo de 1 año tras el parto

Aunque es poco frecuente, el CME es el cáncer invasivo más común que se diagnostica durante el embarazo. Acuda al profesional de atención médica con regularidad para hacerse las revisiones. Comuníquese con su médico si observa cualquier cambio nuevo o un empeoramiento.

La detección del cáncer de mama para las personas embarazadas y en período de lactancia es similar a la de las personas no embarazadas y que no están amamantando, con algunas excepciones.

Las mamografías son seguras durante el embarazo y la lactancia

Si llegó el momento de realizarse una mamografía de detección anual y está embarazada o amamantando, ¡no la omita! Es seguro hacerse una mamografía y es importante continuar cuidando la salud de sus mamas.



Por ejemplo, debido a cuestiones de seguridad, la RM mamaria no se realiza durante el embarazo, pero puede usarse de forma segura en personas que están amamantando. La ecografía mamaria y la mamografía pueden realizarse de forma segura durante el embarazo.

En esta sección, se analizan las recomendaciones de estudios de detección durante el embarazo y la lactancia. También se proporciona información sobre los signos y síntomas que debe comunicar a su profesional de atención médica.

Durante el embarazo

Los exámenes clínicos de las mamas y las mamografías de detección del cáncer de mama pueden y deben seguir realizándose anualmente durante el embarazo. Las mamografías contienen un nivel muy bajo de radiación y se consideran seguras durante el embarazo.

Durante el embarazo se producen cambios normales en las mamas, la piel y los pezones. Sin embargo, si nota algo nuevo o inusual, comuníquese con su profesional de atención médica. Puede realizarse una mamografía o una ecografía para detectar cambios en la piel de la mama o en la mama en sí, como dolor persistente o focalizado, un bulto, secreción del pezón sospechosa, hundimiento o formación de hoyuelos en la piel, engrosamiento de la piel, hinchazón o enrojecimiento. No se recomienda una RM mamaria con medio de contraste durante el embarazo.

Conozca sus mamas e informe inmediatamente de cualquier cambio a su profesional de atención médica.

Durante la lactancia

Los exámenes clínicos de cáncer de mama y las mamografías de detección pueden y deben continuar durante el amamantamiento (lactancia). Si tiene un riesgo elevado de desarrollar cáncer de mama, es posible que se realice una RM mamaria.

Se recomienda amamantar o sacarse leche antes de realizarse la mamografía.

Durante el amamantamiento (lactancia), se producen cambios normales en las mamas, la piel y los pezones.

Comuníquese con su médico si nota cambios nuevos o inusuales en su mama o axila, o si:

- la mama está caliente al tacto, duele o tiene color rojo;
- la piel de su mama se ve engrosada y con poros grandes (piel de naranja);
- tiene dolor mamario persistente y focalizado o concentrado en una zona. El dolor mamario generalizado no es un síntoma sospechoso. El dolor mamario que aparece y desaparece no suele asociarse con el cáncer de mama, aunque puede estar relacionado con causas ajenas a la mama.

Cambios en el pezón

Comuníquese con su profesional de atención médica si tiene una secreción del pezón nueva y sospechosa, como una secreción con sangre o transparente, o si su pezón:

- se retrae o se hunde (se invierte);
- cambia de forma;
- se vuelve sensible sin relación con su ciclo menstrual;
- tiene cambios en la piel, como descamación, picazón y enrojecimiento.

Puntos clave

- Se recomienda realizar un examen clínico de las mamas y una mamografía anual durante el embarazo y la lactancia.
- Las mamografías contienen un nivel muy bajo de radiación y se consideran seguras durante el embarazo.
- Se recomienda amamantar o sacarse leche antes de realizarse la mamografía.
- No se recomienda realizar una RM mamaria durante el embarazo, pero podría hacerse durante la lactancia.
- Los cambios en la mama, la piel y el pezón durante la lactancia o el amamantamiento son normales. Sin embargo, si nota algo nuevo o inusual, comuníquese con su profesional de atención médica.



Complete nuestra encuesta y contribuya a que NCCN Guidelines for Patients sea mejor para todos.

NCCN.org/patients/comments

Preguntas para hacer

- ¿Cómo me harán sentir cómoda durante la mamografía si estoy embarazada o amamantando?
- ¿A cuál de mis médicos debo llamar si noto cambios en las mamas?
- ¿Cuánto tiempo debo esperar antes de llamar al médico si noto algún cambio en la mama, el pezón o la piel de la mama?

¿Cuál es el siguiente paso?

Si se palpa un bulto, tiene dolor mamario constante localizado en una zona o nota otros cambios en la mama, consulte a su profesional de atención médica. Lea el próximo capítulo para conocer qué pruebas podrían realizarse.

5

Qué hacer cuando tiene síntomas

33 Signos y síntomas

33 Dolor en las mamas

34 Bulto en la mama y otros cambios

34 Bulto en la axila o cerca de ella

34 Síntomas relacionados con los implantes mamarios

35 Cambios en la piel de la mama

35 Cambios en el pezón

36 Secreción del pezón

37 Personas de sexo biológico masculino

38 Biopsia

39 Puntos clave

40 Preguntas para hacer

Este capítulo es para las personas con signos o síntomas que sugieren la necesidad de pruebas adicionales. Algunas afecciones son difíciles de diagnosticar. Si es posible, acuda a un mastólogo ante cualquier síntoma inusual o cambios en la piel o el pezón.

Signos y síntomas

Un signo es algo que puede ser visto por otra persona, como su profesional de atención médica. Un síntoma es algo que solo usted puede sentir. Si tiene signos o síntomas que puedan sugerir cáncer de mama u otro cáncer o enfermedad, es posible que le hagan más pruebas según sea necesario. Se denominan pruebas de diagnóstico porque ayudan a diagnosticar una enfermedad o afección. Es importante que le diga a su profesional de atención médica si hay algo que no se ve o no se siente bien y que viene sucediendo desde hace varios días. ¡No espere para hablar!

Signos y síntomas para los que se podría indicar la realización de pruebas adicionales:

- Dolor mamario focalizado o concentrado en una zona.
- Bultos, masas o nódulos que se pueden palpar en la mama.
- Bulto o hinchazón en la axila o cerca de ella.
- Síntomas relacionados con los implantes mamarios.
- Cambios en la piel.
- Secreción del pezón.

Dolor en las mamas

El dolor en las mamas es común en las personas de sexo biológico femenino. El dolor en ambas mamas o el dolor que aparece y desaparece se considera benigno y, por lo general, no se asocia al cáncer de mama. Sin embargo, si tiene dolor persistente y localizado, debe consultar con su profesional de atención médica.

“Como sobreviviente de cáncer de mama en cuatro ocasiones y portadora de la mutación genética *BRCA2*, es importante para mí ayudar a informar y apoyar a mis hijos, a mi familia y a cualquier persona que tenga un mayor riesgo de desarrollar cáncer”.



El dolor en las mamas puede controlarse para determinar si persiste, si es intenso y si hay cambios en la piel u otros síntomas, como un bulto o secreción del pezón. Para el dolor focalizado o concentrado en una zona, es posible que le hagan una ecografía. También podría realizarse una mamografía si tiene 30 años o más y no se ha hecho una mamografía recientemente. En función de los resultados de las pruebas, podría ser necesario realizar más estudios.

Bulto en la mama y otros cambios

Si usted o su profesional de atención médica palpa algo en su mama, como un bulto, una masa, nódulos o engrosamiento de la piel, o si su mama cambió de forma o tamaño, estos son los pasos que debe seguir:

- Para las personas **menores de 30 años,** se prefiere una ecografía como prueba de diagnóstico. Sin embargo, su médico puede esperar y observar cualquier cambio durante 1 o 2 ciclos menstruales antes de solicitar una ecografía.
- Para las personas de **30 años o más,** se recomiendan una mamografía de diagnóstico con tomosíntesis y una ecografía.

Según los resultados de la mamografía o la ecografía, es posible que vuelva a la mamografía de detección anual o que se someta a una biopsia por punción con aguja gruesa, exámenes físicos adicionales o mamografías o ecografías más frecuentes. Usted tiene un papel importante en el control de la salud de sus mamas y debe avisar a su profesional de atención médica si nota algún cambio nuevo.

Bulto en la axila o cerca de ella

Se realizan tanto una mamografía de diagnóstico con tomosíntesis como una ecografía cuando hay un bulto o una masa en la axila o cerca de ella. Si tiene menos de 30 años, es posible que se realice una mamografía si los resultados de la ecografía no son claros o si se sospecha la presencia de cáncer. Según los resultados del estudio de diagnóstico por imágenes, es posible realizar una biopsia y una RM.

Síntomas relacionados con los implantes mamarios

Las personas con implantes mamarios tienen un riesgo muy pequeño de padecer linfoma anaplásico de células grandes asociado a implantes mamarios (LACG-AIM). Especialmente, el LACG-AIM se observa en los implantes mamarios texturizados de 7 a 9 años después de la cirugía de implantes. Los principales síntomas son hinchazón persistente, bulto o dolor alrededor del implante mamario. Como el LACG-AIM es muy poco frecuente, solo las personas con síntomas se someten a pruebas adicionales.

Si ha pasado más de 1 año desde la cirugía de implantes mamarios y tiene síntomas relacionados con los implantes, su profesional de atención médica debe consultar con un equipo de expertos médicos con experiencia en problemas relacionados con los implantes. Si se sospecha LACG-AIM, se le realizarán pruebas adicionales.

Un signo puede ser observado por otra persona, como un enfermero o un médico. Un síntoma es algo que solo usted puede sentir.

Cambios en la piel de la mama

Los cambios en la piel incluyen formación de pliegues, hundimiento, sarpullido o enrojecimiento. Algunas personas presentan una erupción o enrojecimiento del pezón y de la piel circundante. La piel podría verse como una cáscara de naranja, o la textura podría sentirse diferente.

Algunos cambios en la piel pueden ser un signo de cáncer de mama inflamatorio (CMI). Los cambios en la piel alrededor del pezón pueden ser una afección diferente conocida como enfermedad de Paget de la mama. Dado que estas enfermedades son difíciles de diagnosticar, es posible que se le derive a un mastólogo.

Posible cáncer de mama inflamatorio

En el cáncer de mama inflamatorio (CMI), las células cancerosas obstruyen los vasos linfáticos de la piel de la mama. Esto hace que la mama se vea roja e hinchada y se sienta caliente al tacto. A menudo, no hay ningún bulto que pueda palparse durante un examen de mama o que pueda verse en una mamografía.

Posibles signos de CMI:

- Piel de naranja (aspecto picado o con hoyuelos de la piel).
- Engrosamiento de la piel.
- Edema (hinchazón causada por el exceso de líquido en el tejido corporal).
- Eritema (enrojecimiento de la piel, generalmente como manchas).

Si se sospecha CMI, el radiólogo recomendará una mamografía de diagnóstico con tomosíntesis. También podría realizarse una ecografía. Si los resultados de BI-RADS son de categoría 1, 2 o 3, es posible que le hagan una RM mamaria. Para la categoría BI-RADS 4 o 5, se recomienda una biopsia por punción con aguja gruesa de la mama.

Consulte más información sobre el cáncer de mama inflamatorio en *NCCN Guidelines for Patients: Cáncer de mama inflamatorio*, disponible en NCCN.org/patientguidelines y en la aplicación NCCN Patient Guides for Cancer.



Posible enfermedad de Paget de la mama

En la enfermedad de Paget, se encuentran células anormales en el pezón. Esto puede causar irritación o sangrado del pezón, erupción escamosa y úlceras cutáneas. Si se sospecha la enfermedad de Paget, se recomienda una mamografía de diagnóstico con tomosíntesis. También puede hacerse una ecografía.

Cambios en el pezón

Los pezones invertidos o retraídos se meten hacia dentro de la mama en lugar de sobresalir. En algunas personas esto es normal. Sin embargo, si hay un cambio nuevo en su pezón, avise a su profesional de atención médica.

Si tiene el pezón invertido o retraído sin que aparezca un bulto u otros síntomas:

- Para las personas **menores de 30 años,** se realizará una ecografía mamaria.

- Para las personas de **30 años o más,** se realizará una ecografía y una mamografía de diagnóstico con tomosíntesis.

Según el resultado de BI-RADS, es posible que vuelva a la mamografía de detección anual o que se someta a una biopsia por punción con aguja gruesa, exámenes físicos adicionales o mamografías o ecografías más frecuentes. Es posible que le recomienden consultar a un mastólogo y que se realice una RM mamaria.

Secreción del pezón

Cuando sale un líquido del pezón que no es leche, se denomina secreción del pezón. La secreción del pezón es común y, en la mayoría de los casos, no está relacionada con el cáncer de mama.

Por ejemplo, la secreción del pezón puede ocurrir:

- Durante el embarazo después de la estimulación mamaria.
- En personas con ciertas afecciones de la tiroides.
- En personas que toman medicamentos, como estrógenos, anticonceptivos orales, opiáceos y ciertos medicamentos para la presión arterial.
- Debido a la inflamación del conducto mamario que no está relacionada con el cáncer.

La secreción del pezón es normal durante la lactancia. Algunas personas en período de lactancia pueden tener pequeñas cantidades de una secreción amarilla, verde o lechosa si se aprietan los pezones. Es lo que se denomina secreción exprimida.

¿Cuál es la diferencia entre la mamografía de detección y la de diagnóstico?

La mamografía es una imagen del interior de la mama que se realiza mediante radiografías. Durante la mamografía, la mama se presiona entre 2 placas mientras usted se coloca en diferentes posiciones.

Mamografía de detección

- Se realiza de forma periódica cuando no hay signos ni síntomas de cáncer de mama. Los resultados tardan unos días.

Mamografía de diagnóstico

- Se utiliza en personas que presentan síntomas, como un bulto, dolor, engrosamiento de la piel o secreción del pezón, o cuyas mamas han cambiado de forma o tamaño.
- A menudo, se utiliza una ecografía junto con una mamografía de diagnóstico.
- También se utiliza para examinar de cerca una zona anormal detectada en una mamografía de detección.
- Un radiólogo evalúa la mamografía de diagnóstico mientras usted espera para que se realicen de inmediato todas las pruebas adicionales que sean necesarias.

Tanto las mamografías de detección como las de diagnóstico utilizan rayos X de baja dosis para examinar la mama. Pueden usar tecnología 2D o 3D. Una mamografía 3D también se conoce como tomosíntesis digital de la mama (DBT), tomosíntesis o “tomo” para abreviar.

Sin embargo, es anormal cuando la secreción del pezón es:

- Espontánea: se produce sin apretar o se ve una secreción seca en el sujetador o la ropa.
- Sanguinolenta o transparente.
- De un solo orificio ductal en un pezón.

Si tiene una secreción anormal del pezón sin otros síntomas, estos son los pasos que debe seguir:

- Para las personas **menores de 30 años,** se realizará una ecografía mamaria. También podría realizarse una mamografía de diagnóstico con tomosíntesis.
- Para las personas de **30 años o más,** se realizará una mamografía de diagnóstico con tomosíntesis y una ecografía mamaria.

Según los resultados de la mamografía o la ecografía, es posible que le realicen una biopsia por punción con aguja gruesa, exámenes físicos adicionales o mamografías o ecografías más frecuentes para controlar el síntoma. Es posible que le recomienden consultar a un mastólogo y que se realice una RM mamaria.

Secreción lechosa

En caso de secreción lechosa en ambas mamas (bilateral), es posible que le hagan un estudio endocrino (hormonal). La secreción lechosa suele ser normal en el embarazo. Las mamografías y ecografías mamarias no suelen realizarse en caso de secreción lechosa.

Personas de sexo biológico masculino

Las personas de sexo biológico masculino no suelen hacerse mamografías de detección de rutina. Sin embargo, pueden padecer cáncer de mama y aquellas con una mutación en el gen *BRCA2* podrían realizarse mamografías de detección de rutina.

Ginecomastia

La ginecomastia es el crecimiento anormal del tejido mamario en personas de sexo biológico masculino. Puede haber preocupación si una mama parece agrandada. Esto se llama ginecomastia asimétrica. Es común que la ginecomastia sea asimétrica. Si no está claro que tenga ginecomastia, puede realizarse una mamografía de diagnóstico con tomosíntesis y posiblemente una ecografía.

Bultos o cambios en los pezones

Si tiene una secreción sanguinolenta del pezón o signos palpables, como un bulto, se realizará una ecografía además de la mamografía de diagnóstico con tomosíntesis. También puede realizarse una biopsia por punción con aguja gruesa.

“Me sorprendió que yo, un hombre de 54 años, pudiera tener cáncer de mama”.



Se controlará su estado, y es posible que se le pida que vuelva a su profesional de atención médica para realizarse pruebas periódicas. Considere la posibilidad de ver a un mastólogo.

Biopsia

Una biopsia consiste en la extracción de una muestra de tejido del cuerpo para analizarla. Un anatomopatólogo examina la biopsia para detectar cáncer y redacta un informe llamado informe anatomopatológico.

Hay distintos tipos de biopsias. Algunas biopsias se guían mediante mamografía, ecografía o RM. Se puede realizar una biopsia del tumor principal y otras zonas. También se pueden realizar biopsias en otras zonas o tumores. Es posible que le extirpen tejido de la mama, los ganglios linfáticos o ambos.

Estos son los tipos de biopsias:

- La **aspiración con aguja fina** y la **biopsia por punción con aguja gruesa** utilizan agujas de diferentes tamaños para extraer una muestra de tejido o líquido.
- La **biopsia con aguja gruesa asistida por vacío** utiliza la aspiración a través de una aguja para extraer la muestra.
- La **biopsia por escisión** extrae toda la zona anormal. No es el tipo de biopsia preferido, pero puede ser necesaria si no hay otros métodos posibles o los resultados de la biopsia no coinciden con los hallazgos esperados. La biopsia por escisión suele realizarse bajo anestesia en un quirófano.

Antes de realizar la biopsia, se inyecta un medicamento anestésico en la zona. Una biopsia por punción con aguja gruesa extrae varias muestras de tejido, pero generalmente a través de la misma zona de la mama. Las muestras son pequeñas. La aguja a menudo se guía hacia el tumor con imágenes. Cuando se usa una mamografía durante una biopsia, se denomina biopsia estereotáctica con aguja.

Biopsia

En una biopsia, se extrae una muestra del tejido. Hay distintos tipos de biopsia. Esta imagen muestra una biopsia por punción guiada por ecografía.

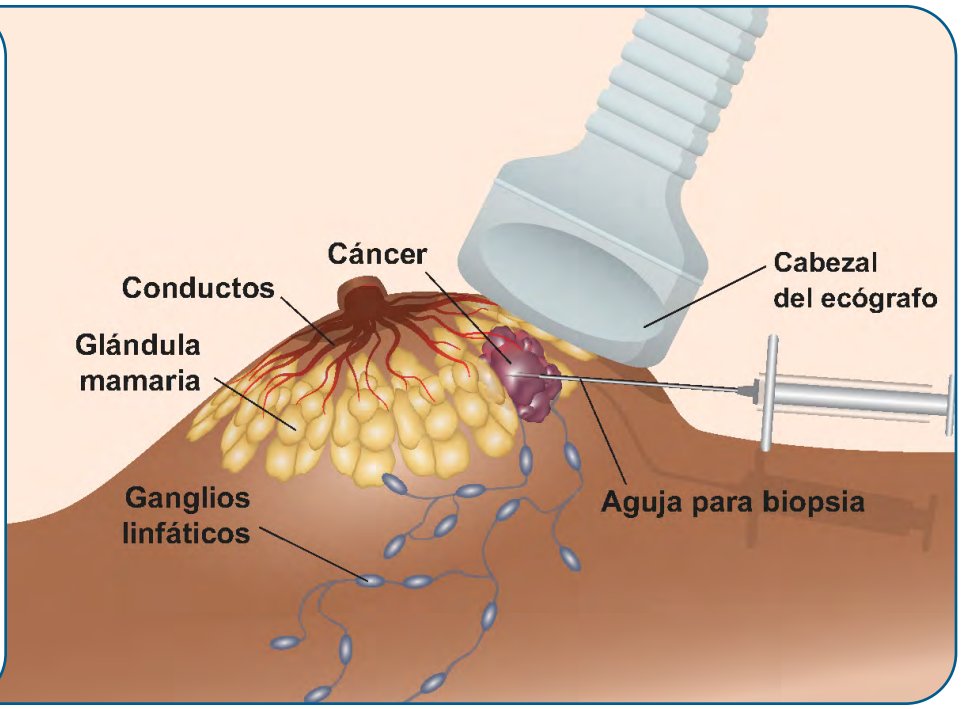

Se pueden colocar uno o más clips cerca del tumor de mama durante la biopsia. Los clips son pequeños, indoloros y generalmente están hechos de metal. Se usan para marcar el sitio para futuros tratamientos y estudios de diagnóstico por imágenes. Los clips permanecen en su lugar hasta la cirugía. Si la zona donde se hizo la biopsia es benigna, los clips permanecerán en su lugar para marcar el sitio de la biopsia en futuros estudios de diagnóstico por imágenes. Los clips no causan problemas, incluso si se dejan en el lugar durante mucho tiempo. Podrá pasar por la seguridad del aeropuerto y realizarse una RM.

Resultados de la biopsia

La histología es el estudio de la anatomía (estructura) de las células, los tejidos y los órganos observados al microscopio. Sirve para realizar un diagnóstico o tomar decisiones sobre el tratamiento. Su informe anatomopatológico contendrá información sobre la histología y el grado del tumor (qué tan anormal se ve el tumor).

Según los resultados de la biopsia, es posible que necesite o no pruebas adicionales, exámenes más frecuentes o imágenes. Si se detecta cáncer, se le derivará al tratamiento del cáncer. Su profesional de atención médica hablará sobre los próximos pasos.

Puntos clave

- Un signo es algo que puede ser visto por otra persona, como su profesional de atención médica. Un síntoma es algo que solo usted puede sentir, como el dolor. Si tiene algún signo o síntoma que pueda sugerir la existencia de un cáncer de mama, otro cáncer o una enfermedad, le harán más pruebas.
- Algunos cambios en la piel pueden ser un signo de cáncer de mama inflamatorio (CMI) o de la enfermedad de Paget de la mama. Dado que estas enfermedades son difíciles de diagnosticar, es posible que se le derive a un mastólogo.
- Si se sospecha que se trata de un CMI, se realizará una mamografía de diagnóstico y, posiblemente, una ecografía. También podría hacerse una RM. Es probable que se necesite una biopsia.
- Si se sospecha la enfermedad de Paget, se realizará una mamografía de diagnóstico y, posiblemente, una ecografía. Es probable que se necesite una biopsia.
- La secreción del pezón es común y, en muchos casos, no está relacionada con el cáncer de mama.
- Las personas de sexo biológico masculino con una mutación en el gen *BRCA2* podrían realizarse mamografías de detección de rutina.

Preguntas para hacer

- ¿Qué estudios de diagnóstico por imágenes recomienda y por qué?
- ¿A qué tipo de biopsia me someteré y qué harán para que me sienta bien?
- ¿Quién me explicará los resultados de los estudios de diagnóstico por imágenes o la biopsia?
- ¿Cómo puedo prepararme para un estudio de diagnóstico por imágenes o una biopsia?
- ¿Puede recomendarme un mastólogo?

¿Cuál es el siguiente paso?

En el siguiente capítulo, se ofrece información sobre los recursos y dónde puede recibir ayuda.



¡Cuéntenos qué opina!

Tómese un momento para completar una encuesta en línea sobre NCCN Guidelines for Patients.
NCCN.org/patients/response

6
Otros recursos

42 Qué más hay que saber

42 Qué más hacer

42 Dónde obtener ayuda

43 Preguntas para hacer

¿Quiere saber más? Aquí le explicamos cómo obtener ayuda adicional.

Qué más hay que saber

En esta guía, encontrará ayuda para conocer las opciones disponibles, de modo que pueda tomar decisiones informadas y mejorar su atención para el cáncer de mama. Pero no es el único recurso que tiene.

Solicite toda la información posible y la ayuda que necesite. A muchas personas les interesa saber más sobre los siguientes temas:

- Su riesgo personal o familiar de desarrollar cáncer de mama y otros cánceres.
- Cómo reducir el riesgo de padecer cáncer de mama y otros tipos de cáncer.
- Tipos de herramientas de evaluación de riesgos.
- Encontrar un asesor genético.
- Encontrar un médico experto en cáncer de mama.

Qué más hacer

Su centro de salud puede ayudar con los próximos pasos. Generalmente, dispone de recursos *in situ* para ayudar a satisfacer sus necesidades y encontrar respuestas a sus preguntas.
Los centros de salud también pueden informarle de los recursos existentes en su comunidad.

Además de la ayuda de sus profesionales de atención médica, los recursos enumerados en la siguiente sección proporcionan apoyo a muchas personas como usted.

Dónde obtener ayuda

Consulte la lista a continuación y visite los sitios web que se indican para obtener más información sobre estas organizaciones.

Bone & Marrow Cancer Foundation
bonemarrow.org

Breast Cancer Alliance
breastcanceralliance.org

Breastcancer.org
breastcancer.org

Brem Foundation to Defeat Breast Cancer
bremfoundation.org

CanCare, Inc.
cancare.org

Cancer*Care*
cancercare.org

Cancer Hope Network
cancerhopenetwork.org

DenseBreast-info.org
densebreast-info.org

DiepC Foundation
diepcfoundation.org

FORCE - Facing Our Risk of Cancer Empowered
facingourrisk.org

GPAC: Global Patient Advocacy Coalition
gpacunited.org

GRACE
cancergrace.org

HIS Breast Cancer Awareness
hisbreastcancer.org

Imerman Angels
imermanangels.org

Inflammatory Breast Cancer Research Foundation
ibcresearch.org

Sharsheret
sharsheret.org

Triage Cancer
triagecancer.org

Unite for HER
uniteforher.org

Young Survival Coalition (YSC)
youngsurvival.org

Preguntas para hacer

- ¿Con quién debo hablar sobre vivienda, preparación de comidas y otras necesidades básicas?
- ¿Qué ayudas existen para el transporte, el cuidado de los niños y la atención domiciliaria?
- ¿Qué otros servicios están a mi disposición y a la de mis cuidadores?
- ¿Cómo me conecto con otras personas para crear un sistema de apoyo?
- ¿Con quién puedo hablar si no siento seguridad en mi casa, el trabajo o mi barrio?

Recursos sobre el cáncer de mama

Puede encontrar más información sobre la atención del cáncer de mama en NCCN.org/patientguidelines y en la aplicación NCCN Patient Guides for Cancer.

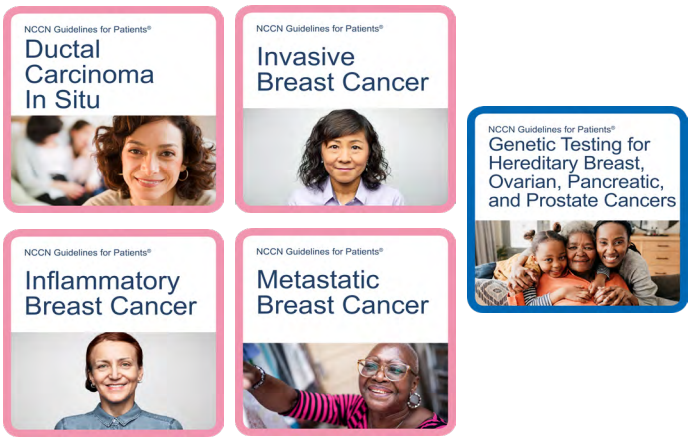



Palabras que debe conocer

anatomopatólogo
Médico que evalúa o examina las células y los tejidos extraídos durante una biopsia o cirugía.

areola
Zona más oscura y circular de la piel que se encuentra alrededor del pezón en la mama.

asesoramiento genético
Orientación de expertos sobre la posibilidad de que una enfermedad se transmita de padres a hijos.

biopsia
Procedimiento mediante el cual se toman muestras de fluidos o tejidos para analizarlas y detectar una enfermedad.

biopsia por punción con aguja gruesa
Procedimiento que extrae muestras de tejido con una aguja hueca.

BI-RADS
El Breast Imaging Reporting and Data System o BI-RADS es un sistema estándar que se usa en los Estados Unidos para describir los hallazgos y resultados de la mamografía y clasifica la densidad mamaria en grupos. BI-RADS también puede usarse para describir los resultados de una ecografía mamaria, una RM mamaria, una mamografía con medio de contraste e imágenes moleculares mamarias.

calcificación
Depósitos de calcio en los tejidos.

cáncer de mama hereditario
Cáncer de mama probablemente provocado por genes anormales transmitidos de padres a hijos.

carcinoma ductal
Un cáncer derivado de las células que recubren los pequeños vasos con forma de tubo (conductos).

carcinoma lobular
Cáncer de mama que comienza en las células que recubren las glándulas secretoras de leche (lobulillos).

carcinoma lobular *in situ* (CLIS)
Células anormales que se encuentran dentro del lobulillo mamario y que aumentan el riesgo de desarrollar cáncer de mama en el futuro.

conducto
Un tubo a través del cual la leche viaja hasta el pezón.

ecografía
Procedimiento que usa ondas sonoras para tomar imágenes del interior del cuerpo.

examen clínico de las mamas
Un examen físico de las mamas realizado por un profesional de atención médica para comprobar si hay bultos u otros cambios.

ganglio linfático
Pequeña estructura en forma de frijol que combate las enfermedades.

ganglio linfático axilar
Pequeña estructura que combate las enfermedades, cerca de la axila.

ginecomastia
Crecimiento anormal del tejido mamario en personas de sexo biológico masculino.

hiperplasia ductal atípica (HDA)
Afección benigna (no cancerosa) en la que hay más células de lo normal en el revestimiento de los conductos mamarios y las células tienen un aspecto anormal al microscopio. Tener hiperplasia ductal atípica aumenta el riesgo de desarrollar cáncer de mama en el futuro.

hiperplasia lobular atípica (HLA)
Una afección benigna (no cancerosa) en la que hay más células de lo normal en los lobulillos mamarios y las células se ven anormales bajo el microscopio. Tener hiperplasia lobular atípica aumenta el riesgo de desarrollar cáncer de mama en el futuro.

histología
Estructura de las células, los tejidos y los órganos observada a través del microscopio.

linfa
Líquido transparente que contiene glóbulos blancos.

lobulillo
Glándula en la mama que produce leche materna.

mamografía
Una imagen del interior de la mama con rayos X.

mamografía de detección
Radiografías de las mamas tomadas para comprobar la existencia de cáncer de mama en una persona sin signos ni síntomas de cáncer.

mamografía de diagnóstico
Imágenes obtenidas mediante radiografías centradas en zonas específicas del interior de las mamas.

medio de contraste
Sustancia que se introduce en el cuerpo para que las imágenes que se toman en los estudios de diagnóstico por imágenes sean más claras.

neoplasia lobular
Enfermedad benigna en la que se encuentran células anormales en los lobulillos de la mama y que aumenta el riesgo de padecer cáncer de mama en el futuro. Los tipos de neoplasia lobular incluyen la hiperplasia lobular atípica (HLA) y el carcinoma lobular *in situ* (CLIS).

radiólogo
Un médico que interpreta los resultados de las mamografías, RM y otros estudios de diagnóstico por imágenes.

radioterapia (RT)
Tratamiento que utiliza rayos de alta energía.

resonancia magnética (RM)
Prueba que usa ondas de radio e imanes potentes para tomar imágenes del interior del cuerpo.

riesgo residual de por vida
Probabilidad de desarrollar cáncer de mama a lo largo de la vida en función del número de años de vida que le queden y de otros factores de riesgo.

secreción del pezón
Líquido que sale del pezón y que no es leche.

técnico
Persona capacitada para operar una máquina de diagnóstico por imágenes (por ejemplo, mamografía, ecografía o resonancia magnética) para obtener imágenes de las mamas.

Colaboradores de NCCN

Esta guía para pacientes se basa en las NCCN Clinical Practice Guidelines in Oncology (NCCN Guidelines®) sobre la detección y el diagnóstico del cáncer de mama, versión 1.2026. Fue adaptada, revisada y publicada con la colaboración de las siguientes personas:

Dorothy A. Shead, máster en Ciencias
Vicepresidenta adjunta
Información para pacientes

Tanya Fischer, máster en Educación, máster en Bibliotecología y Ciencias de la Información
Redactora médica sénior

Lisa Diehl
Diseñadora de Diseño de Producción

Las NCCN Clinical Practice Guidelines in Oncology (NCCN Guidelines®) sobre la detección y el diagnóstico del cáncer de mama, versión 1.2026, fueron elaboradas por los siguientes miembros del panel de NCCN:

* Dra. Therese B. Bevers, presidenta
The University of Texas MD Anderson Cancer Center

* Dra. Bethany L. Niell, doctora en Medicina/vicepresidenta
Moffitt Cancer Center

* Dra. Shadi Aminololama-Shakeri
UC Davis Comprehensive Cancer Center

Dra. Jennifer L. Baker
UCLA Jonsson Comprehensive Cancer Center

Dra. Debbie L. Bennett
Siteman Cancer Center, Barnes-Jewish Hospital and WashU Medicine

Dra. Ermelinda Bonaccio
Roswell Park Comprehensive Cancer Center

Dra. Astrid M. Botty van den Bruele
Duke Cancer Institute

Dra. Melissa S. Camp
Johns Hopkins Kimmel Cancer Center

Dra. Meghan R. Flanagan, máster en Salud Pública
Fred Hutchinson Cancer Center

Dr. Jeffrey R. Hawley
The Ohio State University Comprehensive Cancer Center - James Cancer Hospital and Solove Research Institute

Dr. Mark Helvie
University of Michigan Rogel Cancer Center

Dra. Tamarya L. Hoyt
Vanderbilt-Ingram Cancer Center

Dezheng Huo, doctor en Medicina
The UChicago Medicine Comprehensive Cancer Center

* Jennifer L. Ivanovich, máster en Ciencias, asesora genética certificada
Indiana University Melvin and Bren Simon Comprehensive Cancer Center

Dra. Swati Kulkarni
Robert H. Lurie Comprehensive Cancer Center of Northwestern University

Dra. Rachael B. Lancaster
O'Neal Comprehensive Cancer Center, UAB

Caitlin B. Mauer Hall, máster en Humanidades, máster en Ciencias, asesora genética certificada
UT Southwestern Simmons Comprehensive Cancer Center

Dra. Rosa Nouvini
Memorial Sloan Kettering Cancer Center

Dra. Bhavika K. Patel
Mayo Clinic Comprehensive Cancer Center

Dra. Liane Philpotts
Yale Cancer Center/Smilow Cancer Hospital

Dra. Donna Plecha
Case Comprehensive Cancer Center/ University Hospitals Seidman Cancer Center and Cleveland Clinic Taussig Cancer Institute

Dra. Rebecca Shatsky
UC San Diego Moores Cancer Center

Mary Lou Smith, doctora en Derecho, máster en Dirección de Empresas
Research Advocacy Network

Dra. Claire L. Streibert
Fox Chase Cancer Center

Dra. Roberta M. Strigel, máster en Ciencias
University of Wisconsin Carbone Cancer Center

Dra. Regan M. Taylor
Fred & Pamela Buffett Cancer Center

Dra. Candice N. Thompson
Stanford Cancer Institute

Dra. Natascha S. Thompson
St. Jude Children's Research Hospital/ The University of Tennessee Health Science Center

* Dra. Susan P. Weinstein
Abramson Cancer Center, University of Pennsylvania

Dra. Nicole S. Winkler
Huntsman Cancer Institute, University of Utah

Dra. Dulcy E. Wolverton
University of Colorado Cancer Center

Dra. Eren Yeh
Dana-Farber Cancer Institute

NCCN

Lisa Hang, doctora en Medicina
Científica en Oncología/redactora médica

Megan Lyons, máster en Ciencias
Especialista en Diseño de Guías

* Revisaron esta guía para pacientes. Para divulgaciones, visite NCCN.org/disclosures.

Centros oncológicos de NCCN

Para obtener información de contacto, visite NCCN.org/cancercenters.

Abramson Cancer Center,
University of Pennsylvania
Filadelfia, Pensilvania

Case Comprehensive Cancer Center/
University Hospitals Seidman Cancer Center and
Cleveland Clinic Taussig Cancer Institute
Cleveland, Ohio

City of Hope National Medical Center
Duarte, California

Dana-Farber Cancer Institute
Boston, Massachusetts

Duke Cancer Institute
Durham, Carolina del Norte

Fox Chase Cancer Center
Filadelfia, Pensilvania

Fred & Pamela Buffett Cancer Center
Omaha, Nebraska

Fred Hutchinson Cancer Center
Seattle, Washington

Huntsman Cancer Institute, University of Utah
Salt Lake City, Utah

Indiana University Melvin and Bren Simon
Comprehensive Cancer Center
Indianápolis, Indiana

Johns Hopkins Kimmel Cancer Center
Baltimore, Maryland

Mass General Brigham Cancer Institute
Boston, Massachusetts

Mayo Clinic Comprehensive Cancer Center
Phoenix/Scottsdale, Arizona
Jacksonville, Florida
Rochester, Minnesota

Memorial Sloan Kettering Cancer Center
Nueva York, Nueva York

Moffitt Cancer Center
Tampa, Florida

O'Neal Comprehensive Cancer Center, UAB
Birmingham, Alabama

Robert H. Lurie Comprehensive Cancer Center,
Northwestern University
Chicago, Illinois

Roswell Park Comprehensive Cancer Center
Búfalo, Nueva York

Siteman Cancer Center, Barnes-Jewish Hospital
and WashU Medicine
San Luis, Misuri

St. Jude Children's Research Hospital/
The University of Tennessee Health Science Center
Memphis, Tennessee

Stanford Cancer Institute
Stanford, California

The Ohio State University Comprehensive Cancer Center -
James Cancer Hospital and Solove Research Institute
Columbus, Ohio

The UChicago Medicine Comprehensive Cancer Center
Chicago, Illinois

The University of Texas MD Anderson Cancer Center
Houston, Texas

UC Davis Comprehensive Cancer Center
Sacramento, California

UC San Diego Moores Cancer Center
La Jolla, California

UCLA Jonsson Comprehensive Cancer Center
Los Ángeles, California

UCSF Helen Diller Family Comprehensive Cancer Center
San Francisco, California

University of Colorado Cancer Center
Aurora, Colorado

University of Michigan Rogel Cancer Center
Ann Arbor, Míchigan

University of Wisconsin Carbone Cancer Center
Madison, Wisconsin

UT Southwestern Simmons
Comprehensive Cancer Center
Dallas, Texas

Vanderbilt-Ingram Cancer Center
Nashville, Tennessee

Yale Cancer Center/Smilow Cancer Hospital
New Haven, Connecticut

Notas

Índice

amamantamiento 29-30

anatomía mamaria 5-6

antecedentes familiares 10, 21-24, 26

biopsia 38-39

BI-RADS 15-17

bulto 34, 37-38

cambios en el pezón 35, 37-38

cambios en la piel 30, 33, 35

cáncer asociado a implantes mamarios 34

cáncer de mama 6

cáncer de mama asociado al embarazo (CME) 29-30

cáncer de mama inflamatorio (CMI) 35

carcinoma lobular *in situ* (CLIS) 23, 25-26

dolor mamario 6, 30, 33-34

ecografía 14

embarazo 29-30

enfermedad de Paget 35

evaluación de riesgos 20-21

examen clínico de las mamas 10

ginecomastia 37

hiperplasia ductal atípica (HDA) 23, 25-26

hiperplasia lobular atípica (HLA) 23, 25-26

imágenes moleculares mamarias 13

lactancia 29-30

mamas densas 15, 17, 26

mamografía con medio de contraste (CEM) 13

mamografía de detección 9, 11, 36

mamografía de diagnóstico 9, 11-13, 36

masculino 6, 37-38

modelo de Gail y otros modelos de riesgo 20-23, 25

modelos de riesgo de cáncer de mama 20-23

neoplasia lobular 25

personas transgénero 6

pruebas de diagnóstico 9, 11-14

radioterapia (RT) 23, 25-26

resultados de la mamografía 14-17

riesgo elevado 22-26

riesgo genético 21, 23, 26

riesgo medio 20-22

riesgo residual de por vida 22, 24, 26

RM 13

secreción del pezón 36-38

sexo biológico masculino 6, 37-38

tipos de mamografía 9, 11-13, 36

tomosíntesis (mamografía 3D) 12-13



NCCN Guidelines for Patients®

Recomendaciones sobre el tratamiento del cáncer de parte de los principales expertos de National Comprehensive Cancer Network® (NCCN®)

Detección y diagnóstico del cáncer de mama



El camino hacia el futuro comienza aquí.

Donar ahora

National Comprehensive Cancer Network® Foundation

National Comprehensive Cancer Network®

3025 Chemical Road, Suite 100
Plymouth Meeting, PA 19462
+1 215.690.0300

NCCN.org/patients - Para pacientes | NCCN.org - Para médicos

PAT-N-2004-0926